UNIVERSITÉ CÔTE D'AZUR
FACULTÉ DE MÉDECINE

TUT'ECOS

Urologie
Colique néphrétique interprétation examen complémentaire
Sans patient
Sans geste clinique

Nom du rédacteur : Manon Lotto **Date de rédaction : 12/01/2024**

Relecture intra-ou transdisciplinaire :

Situation de départ N° 36 – Douleur de la région lombaire

Domaine de compétence n°1 : Iconographie

Domaine de compétence n°2 : Stratégie de prise en charge

Attendus d'apprentissage de la situation abordée :

1- Évaluer le degré d'urgence de la prise en charge

2- Identifier les signes d'alerte orientant vers une pathologie sous-jacente nécessitant une prise en charge spécifique et/ou urgente

Patient simulé nécessaire à la station : NON

Matériel nécessaire à la station

- Mannequin : NON
- Brancard : NON
- Résultats de scanner.

Instructions à l'étudiant

Vous êtes interne aux urgences au CHU de Nice.

Vous avez vu en box Mme. L. 44 ans qui se présente aux urgences pour fièvre à 39°C et douleur lombaire gauche Elle présentait des brûlures mictionnelles depuis 2 jours. Elle a eu de la fièvre le matin même avant de venir. Elle a comme antécédents 2 crises de coliques néphrétiques survenues il y a 2 ans après des courses en période de chaleur qui n'ont pas été particulièrement explorées. Elle porte un stérilet et a deux enfants en bonne santé.

Ses examens biologiques retrouvent : béta HCG négatives.

La BU retrouve: Leucocytes ++, Hématies ++, Protéinurie Traces, Nitrites +, Glucose négatif.

L'ECBU est en cours.

Après une prise en charge adaptée, vous avez demandé une imagerie.

Vous avez **8 minutes** pour :

1. Interpréter les coupes du scanner et énoncer le diagnostic
2. Proposer une conduite à tenir

UNIVERSITÉ CÔTE D'AZUR
FACULTÉ DE MÉDECINE

TUT'ECOS

Fiche de correction pour l'évaluateur (sans le barème)

	Cocher si fait
Tâche 1	
Dit qu'il s'agit d'un scanner abdominopelvien	
Précise la coupe axiale	
Précise non injecté	
Indique les organes par lesquels passe les coupes (reins, foie, intestin uretères) ou dit coupe en L1 et L2	
Identifie une dilatation pyélocalicielle gauche	
Identifie une lithiase urétérale gauche	
Identifie une infiltration péri rénale gauche	
Fait le diagnostic de pyélonéphrite aiguë obstructive gauche	
Tâche 2	
Appelle l'urologue	
Énonce une montée de sonde J-J ou une sonde urétérale en urgence	
Enonce un tamisage des urines	
Énonce une antibiothérapie probabiliste à base de fluoroquinolones ou C3G	
Énonce la Réévaluation à 72h avec adaptation de l'antibiothérapie à l'ECBU	
Évoque l'analyse du calcul par spectrophotométrie infrarouge si celui-ci est récupéré	
COMPÉTENCES GÉNÉRIQUES	
Aptitude à faire la synthèse des données	1 à 5
Aptitude à proposer une prise en charge	
Aptitude à coopérer avec les pairs	

UNIVERSITÉ CÔTE D'AZUR
FACULTÉ DE MÉDECINE

TUT'ECOS

Fiche de correction avec le barème : non communiqué à l'évaluateur

	Pondération (entre 1 et 5)
Tâche 1	
Dit qu'il s'agit d'un scanner abdominopelvien	1
Précise la coupe axiale	1
Précise non injecté	1
Indique les organes par lesquels passe les coupes (reins, foie, intestin uretères) ou dit coupe en L1 et L2	1
Identifie une dilatation pyélocalicielle gauche	1
Identifie une lithiase urétérale gauche	1
Identifie une infiltration péri rénale gauche	1
Fais le diagnostic de pyélonéphrite aiguë obstructive gauche	1
Tâche 2	
Appelle l'urologue	1
Énonce une montée de sonde J-J ou une sonde urétérale en urgence	1
Enonce un tamisage des urines	1
Énonce une antibiothérapie probabiliste à base de fluoroquinolones ou C3G	1
Énonce la Réévaluation à 72h avec adaptation de l'antibiothérapie à l'ECBU	1
Évoque l'analyse du calcul par spectrophotométrie infra-rouge si celui-ci est récupéré	1
COMPÉTENCES GÉNÉRIQUES	
Aptitude à faire la synthèse des données	Échelle de 1 à 5
Aptitude à proposer une prise en charge	
Aptitude à coopérer avec les pairs	

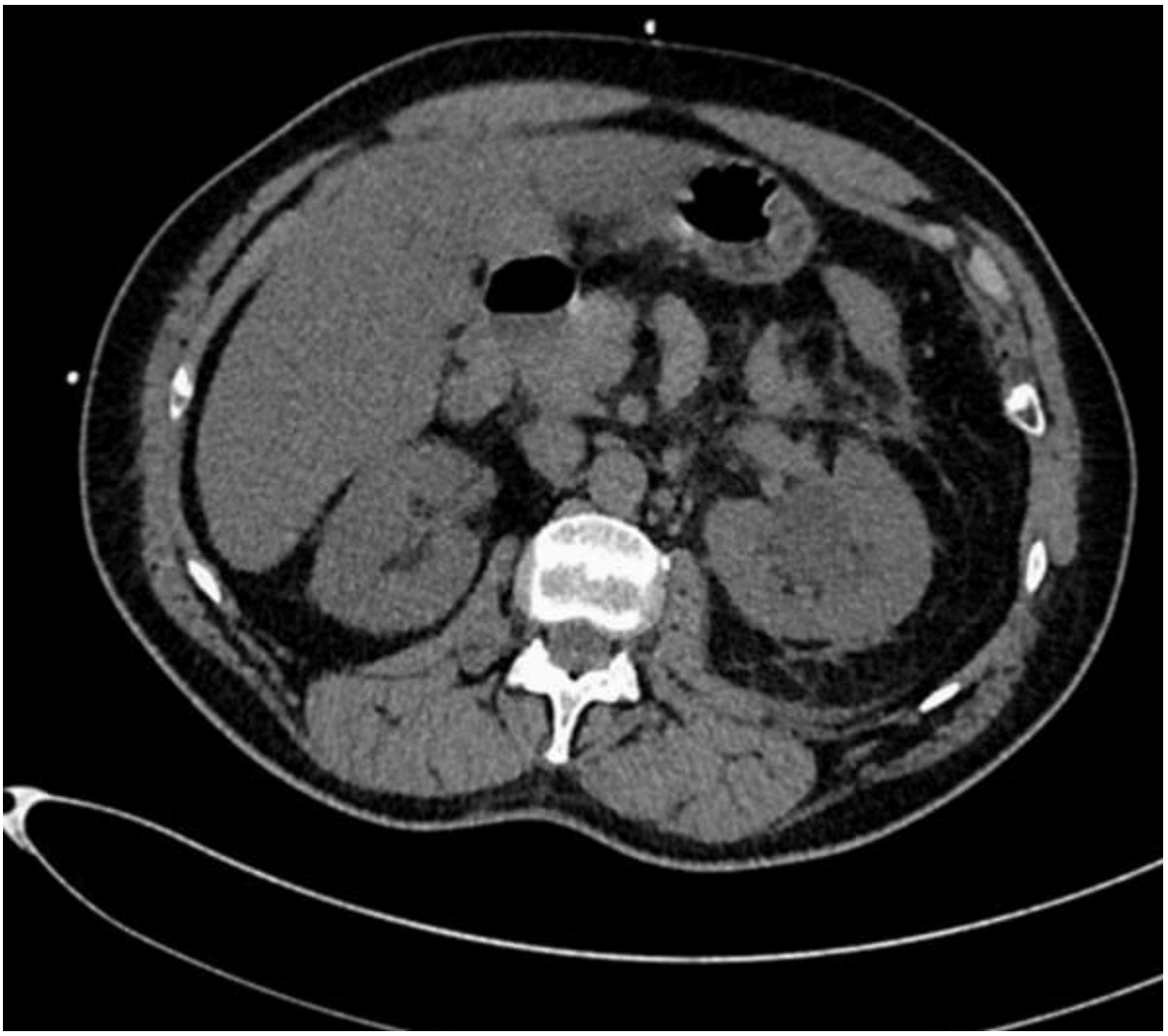

TUT'ECOS